

# Apendicitis



Es una de las principales causas de abdomen agudo con una prevalencia del 7%, más frecuente en hombres 2:1

Es una inflamación del apéndice cecal / vermiforme que inicia con obstrucción de la luz apendicular, lo que trae como consecuencia un incremento de la presión intraluminal por el acumulo de moco asociado con poca elasticidad de la serosa.

## ETIOPATOGENIA

- Obstrucción de la luz: Ya sea por materia fecal (fecalito), hiperplasia linfoidea, cuerpo extraño, parásitos, tumor, etc.
- Inflamación local secundaria a algún agente infeccioso: Principal **E coli**

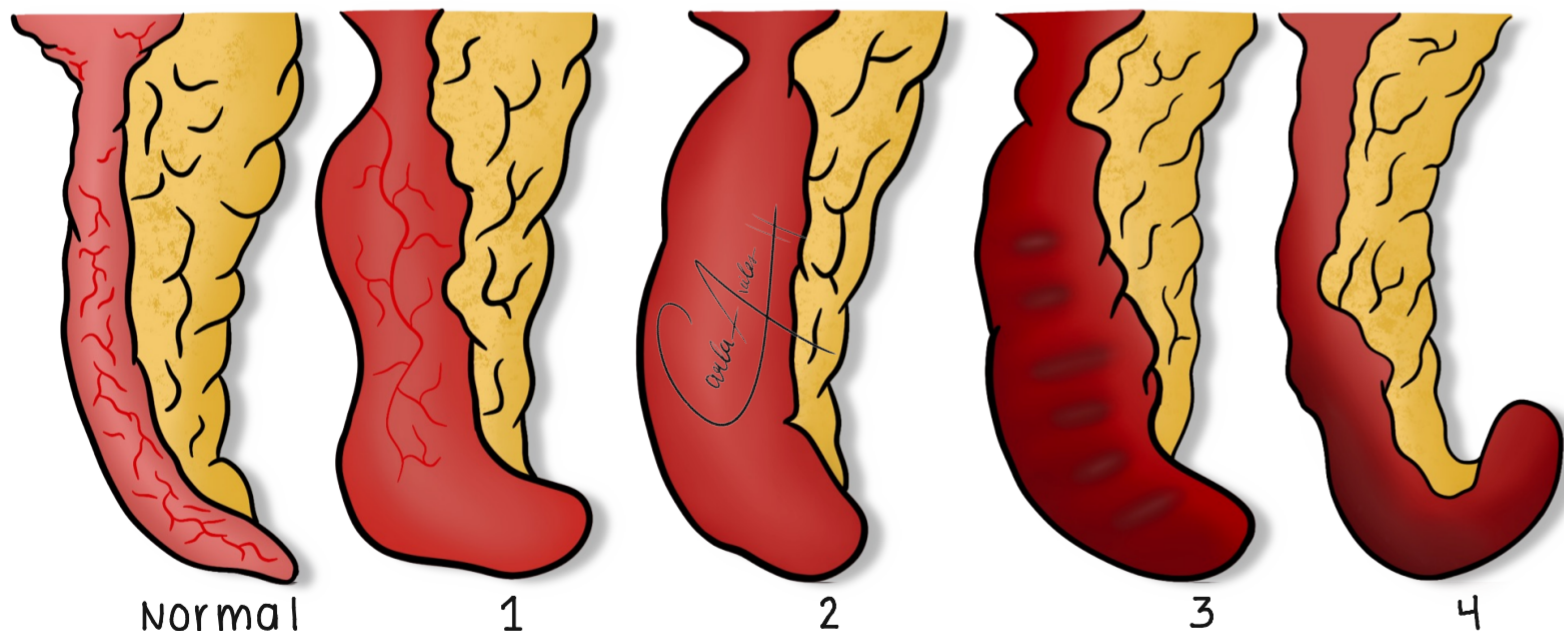
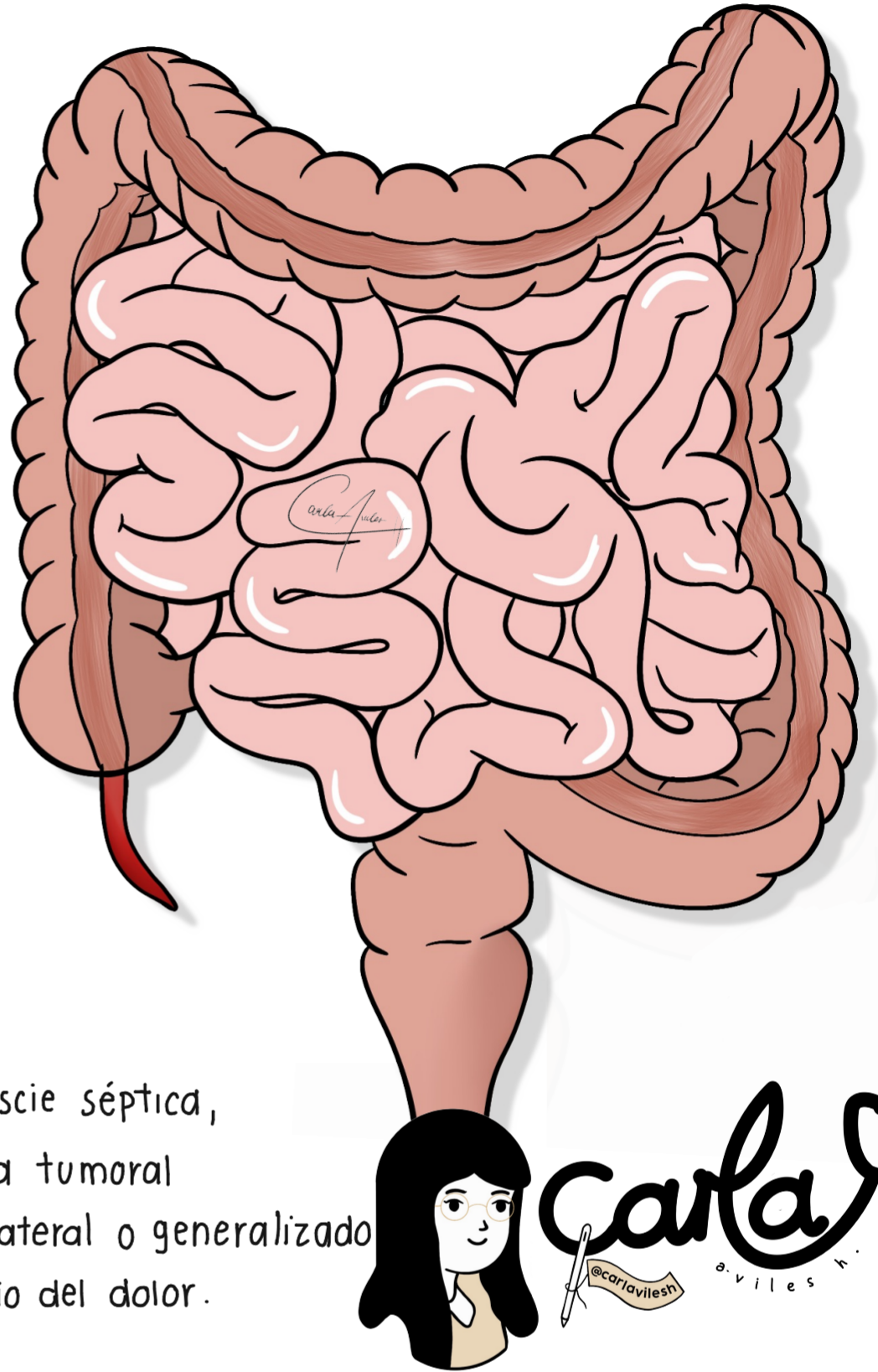
## CUADRO CLÍNICO

→ **Estadio inicial:** Evolución no mayor de 24-36 hrs

- Dolor abdominal agudo: Tipo cólico localizado periumbilical, que migra hacia la fosa iliaca derecha
- Datos de irritación peritoneal: Hipersensibilidad, rigidez muscular, punto de McBurney, signo de Rovsing, signo de psoas, etc.

→ **Estadio avanzado:** Evolución mayor de 36-48hrs

- Compromiso de estado general: Taquipnea, taquicardia, deshidratación, fascie séptica, aliento cetónico), fiebre:  $>38^{\circ}\text{C} - 38.5^{\circ}\text{C}$  y palpación de una masa tumoral
  - Dolor más generalizado: Fosa iliaca derecha, hipogastrio, flanco contralateral o generalizado
- La perforación es más frecuente entre las 24 y 72 hrs de inicio del dolor.



## LABORATORIO

- Leucocitos  $>11,000$  + neutrofilia + PCR elevada

## DIAGNÓSTICO

- Ecografía: Apéndice con líquido, diámetro  $>6\text{mm}$ ,  $\uparrow$  de la ecogenicidad de líquido pericecal (1er estudio a solicitar)
- TAC: Sensibilidad y especificidad 95% (estándar de oro)
- Resonancia magnética (más sensible y específica)
- Pruebas diagnósticas: Escala de Alvarado, Solís-Mena, teicher, ramirez-lindenberg

## FASES DE LA APENDICITIS

- Normal
- 1. Congestiva o catarral: Inflamación de mucosa
- 2. Supurada o flemosa: Mayor congestión venosa y exudado fibrinopurulento
- 3. Gangrenosa: microscópicamente perforada
- 4. Perforada: produce peritonitis localizada (plastrón o absceso) o peritonitis difusa

## TRATAMIENTO

- Apendicectomía laparoscópica. (Profilaxis: cefoxitina 2 gr IV)
- Apendicectomía abierta (En casos de  $<5$  años, adulto mayor con comorbilidad o paciente con datos de inestabilidad hemodinámica)
- Analgesia: Paracetamol