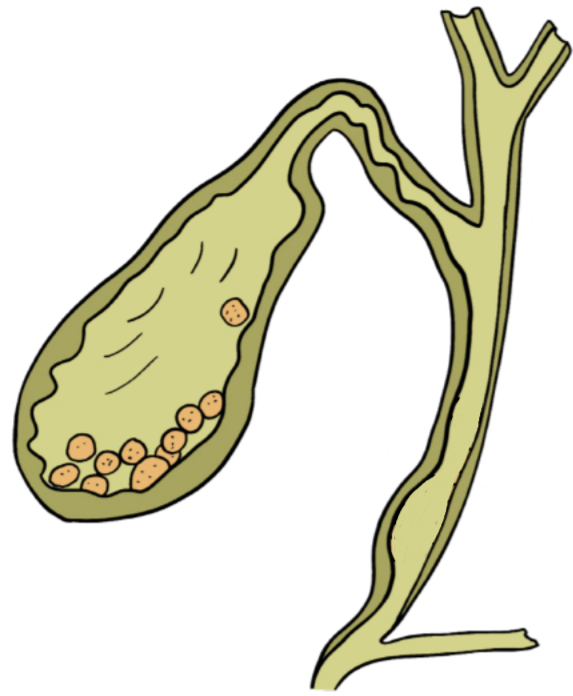
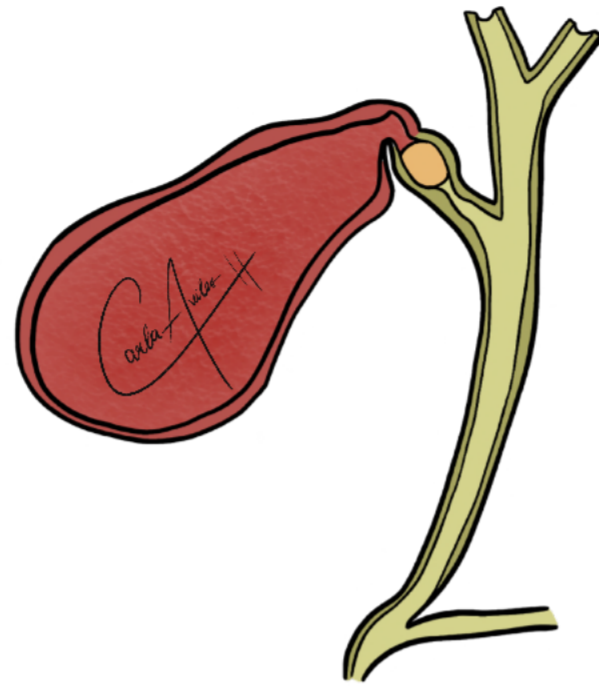


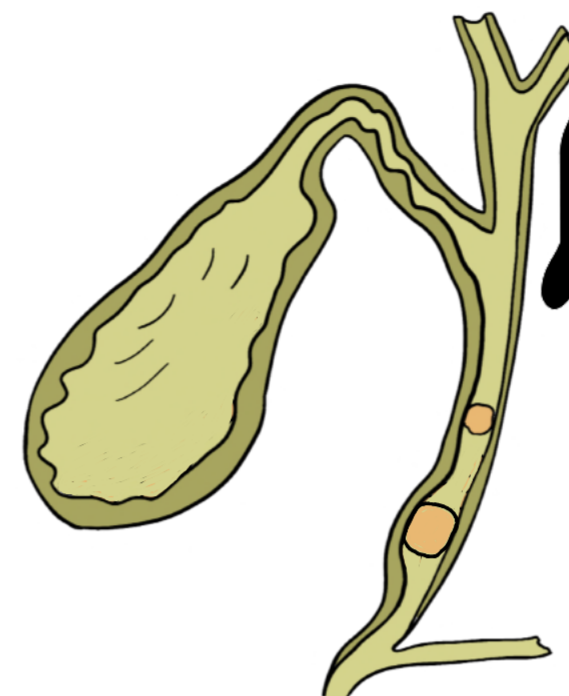
Patologías de la vesícula biliar



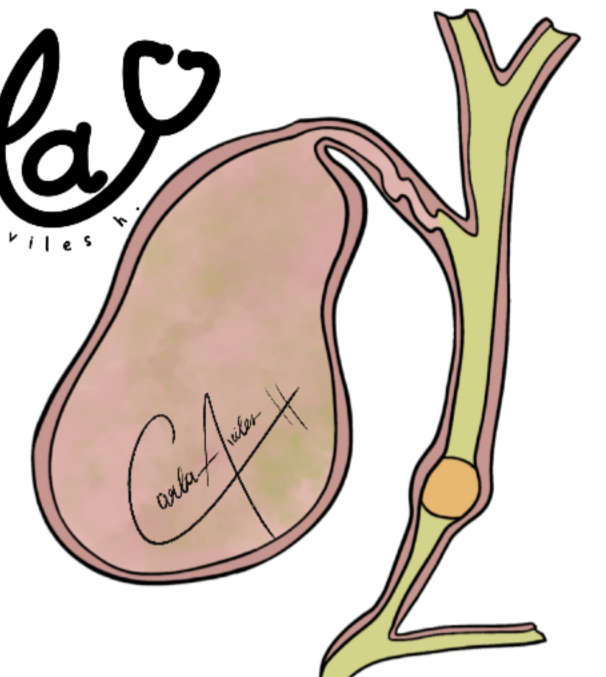
COLELITIASIS



COLECISTITIS AGUDA



COLEDOCOLITIASIS



COLANGITIS



DEFINICIÓN

Presencia de litos en la vesícula

Inflamación de la pared vesicular + Datos de respuesta inflamatoria

Cálculos en el coledoco

Infección de la vía biliar

CLÍNICA

- Dolor en hipocondrio derecho
- Náusea / vómito
- Murphy +

- Dolor en hipocondrio derecho (> 6 horas)
- Náusea / vómito
- Murphy +

- Colico biliar
- Ictericia (coluria y acolia)

- Triada de Charcot
- Fiebre
 - Ictericia
 - Dolor en hipocondrio derecho
- Pentada de Reynolds
- Choque (hipotensión)
 - Alteraciones neurológicas

DIAGNÓSTICO

- De elección: USG
- 2ª elección: Gammagrafía biliar o escintigrafía

• Se usan criterios de TOKYO

- Inicial: USG (coledoco >6mm)
- De elección: Colangio-RM
- Gold estándar: CPRE

• De elección: CPRE

TRATAMIENTO

- Analgesico: Diclofenaco 75mg IM
- Colecistectomía laparoscópica

- Colecistectomía laparoscópica

- CPRE + Colecistectomía laparoscópica

- CPRE + antibióticos (piperacilina - tazobactam)